

## **1. Kort klinisk retningslinie vedr.**

**Kontrol af tilfældigt opdagede benigne enchondromer hos voksne.**

### **Anbefaling:**

**MR-scanningskontrol 1 og 3 år efter konstatering af et benigt udseende enchondrom intraossøst uden involvering af kortikalis i lange rørknogler til vurdering af vækst mhp malignisering. Ved tvivl om malignitet eller oplagt malignitet anbefales kontakt til sarkomcenter.**

## **2. Udarbejdet af :**

Ortopædkirurgisk Tumorsektion.

## **3. Forfattere:**

Kolja Weber, Tumorsektoren, Rigshospitalet.

Bjarne Hauge Hansen, Tumorsektoren, Aarhus Universitetshospital.

## **4. Godkendelse**

Denne KKR er godkendt af DOS bestyrelsen på bestyrelsesmøde 23/10-2018 efter høring i eget fagområde og på DOS hjemmesiden.

Retningslinien er herefter gældende i 4 år.

## **5. Baggrund for valg af spørgsmål:**

Enchondromer i lange rørknogler er hyppige ofte solitære benigne asymptomatiske brusk tumorer, som sjældent transformerer til et malignt kondrosarkom<sup>1,3</sup>.

På røntgen og MR optagelser er det svært at vurdere forskellen mellem et enchondrom og et lavmalt kondrosarkom, specielt dem som er beliggende intraossøst i lange rørknogler. Et højmaligt kondrosarkom kan derimod ofte let mistænkes billeddiagnostisk. Ligeledes er den histologiske skelnen mellem et benigt enchondrom og et lavmalt kondrosarkom svær bl.a. da brusk tumorer ofte er inhomogene. En biopsi vil derfor ofte være inkonklusiv<sup>3,4</sup>.

Pga tiltagende brug af specielt MR optagelser findes et større antal enchondromer tilfældigt<sup>2</sup>. Vækst af et enchondrom hos voksne personer og evt. smerter har typisk været kriterier for mistanke om ændring til malignitet.

Kun få studier har beskæftiget sig med om og hvordan enchondromer bør kontrolleres med opfølgning til vurdering af evt malignisering.

Aktuelt ønskes en anbefaling af kontrolopfølgning af tilfældigt fundne benigne enchondromer.

## 6. Denne retningslinie omhandler følgende PICO-spørgsmål:

### Skal tilfældigt opdagede, ubehandlede og benignt udseende intraossøse enchondromer på røntgen eller MR-scanning hos voksne over 18 år kontrolleres?

Population: Voksne over 18 år med tilfældigt opdagede, ubehandlede, asymptomatiske, benigne og solitære enchondromer i lange rørknogler på røntgen eller MR-scanning.

Intervention: Kontrol.

Comparator: Ingen kontrol.

Outcome: Vækst af enchondrom/malignisering.

## 7. Anbefaling:

Følgende symboler, indikerer styrken af anbefalingerne:

↑↑ = Stærk anbefaling for

↑ = Svag/betinget anbefaling for

↓ = Svag/betinget anbefaling imod

↓↓ = Stærk anbefaling imod

√ God praksis. Anvendes hvor der ikke findes evidens på området, men hvor arbejdsgruppen ønsker at fremhæve særlige aspekter af anerkendt klinisk praksis.

Følgende symboler angiver evidensniveau:

(+)(+)(+)(+) = Høj

(+)(+)(+) = Moderat

(+)(+) = Lav

(+) = Meget Lav

**MR-scanningskontrol 1 og 3 år efter konstatering af et benignt udseende enchondrom intraossøst uden involvering af kortikalis i lange rørknogler til vurdering af vækst mhp malignisering.**

**√ God praksis, lav evidens(+)(+).**

## 8. Litteratur:

**Artikel 1.** Deckers C. et al. : Retrospektivt studie. 49 patienter med mindst 24 måneder follow-up. Anbefaler MR kontrol årligt. Hvis ingen ændring af enchondromet efter mindst 2 år, kontrol hver 2.-3. år. Usikkert hvor længe man skal kontrollere. Anbefaler yderligere studier vedrørende kontroller.

**Artikel 2.** Sampath Kumar V. et al: Cross-sectional studie. 98 patienter (46 patienter med follow-up over 3 år). Anbefaler 1 års MR kontrol. Ved vækst > 6mm anbefales evt. operativ behandling eller hyppigere kontrol med MR. Ved uændrede forhold, kontrol efter 3 år. Ingen anbefaling af hvor længe man skal kontrollere. Anbefaler yderligere prospektive studier vedrørende kontroller.

**Artikel 3.** Herget GW et al: Minireview. Gennemgang af 12 artikler, Kun ganske få med enchondromer. Anbefaler en pragmatisk holdning til kontrol af enchondromer, da de færreste maligniserer. Anbefaler årlig kontrol klinisk og med MR af enchondromer i femur, humerus, scapula og bækken eller >6cm størrelse. Ingen anbefaling af hvor længe der skal kontrolleres, dog diskuteres længerevarende kontrol, evt livslangt.

**Artikel 4.** Parlier-Cuau C. et al: Litteratur review. Gennemgang af 8 artikler. Anbefaler kontrol af benigne enchondromer efter 3 - 6 måneder enten med CT- eller MR-scanning. Hvis ingen vækst bagefter en gang årligt. Ingen anbefaling af hvor længe der skal kontrolleres. Dog diskuteres at man evt skal kontrollere op til 20 år hvis patienten er over 25 år når enchondromet konstateres.

## 9. Evidens:

Der er i litteraturgennemgangen ingen stærk evidens for anbefalingen. Selvom der i litteraturen er et minireview og en artikel omtalt som review er der samlet set stor usikkerhed og ingen evidens specielt om hvor længe der skal udføres kontroller. Der synes at være enighed om at MR-scanning er den kontrol der skal udføres for at bedømme evt vækst af et enchondrom og dermed mulig malignisering.

## 10. Arbejdsgruppens overvejelser:

Risikoen for malignisering til lavmalignt kondrosarkom af et benignt enchondrom er lille (ca. 4%)<sup>13</sup>.

Bedste kontrolmulighed skønnes ud fra litteraturen at være vurdering af evt vækst af enchondromet hos voksne personer. En evt malignisering skønnes at opstå langsomt over en længere periode.

Der bør ud fra litteraturen derfor laves en kontrolopfølgning med MR-scanning. Hvor længe opfølgningen skal foregå er der ingen litteratur der sikkert beskriver. I klinikken kan en længere opfølgning end 3 år i enkelte tilfælde besluttes efter individuel vurdering.

## 15. Bilag:

### Bilag1: Søgestrategi og søgestreng

Søgningen er foretaget d. 05.-06.03.2018. Der er søgt på artikler på engelsk, dansk og tysk.

#### 1. Søgestreng for guidelines:

((("Chondroma"[Mesh]) OR (((Enchondroma) OR Enchondromas) OR Chondroma) OR Chondromas))) AND (((("Guideline"[Publication Type] OR "Guidelines as Topic"[Mesh])) OR ((Guideline\*[Text Word] OR practice guideline\*[Text Word] OR clinical guideline\*[Text Word] OR guidance[Text Word] OR consensus[Text Word] OR recommendation\*[Text Word])))

### 36 artikler

Ved gennemlæsning af titel og abstract findes ingen relevante guidelines for det aktuelle PICO spørgsmål.

### 2. Søgestreng for artikler:

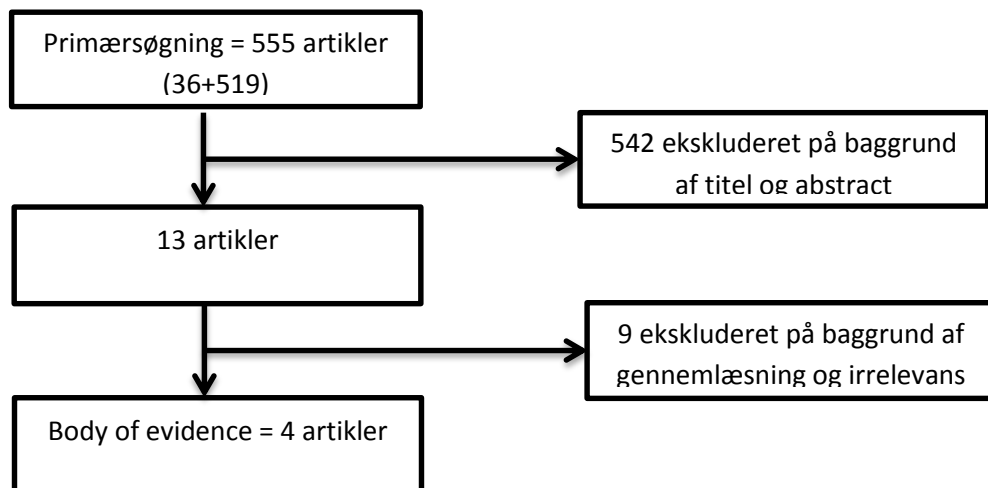
((("Chondroma"[Mesh]) OR (((Enchondroma) OR Enchondromas) OR Chondroma) OR Chondromas))) AND (((Control) OR Follow up) OR Follow-up)

### 519 artikler

Ved gennemlæsning af titel og abstract udvælges **13 artikler** til videre bedømmelse. Der findes **4 artikler** med relevans for det aktuelle PICO spørgsmål.

Der findes ingen systematiske reviews og ingen randomiserede studier.

### Bilag 2: Flowskema over litteraturudvælgelse:



## 16. Litteratur:

### Anvendt Litteratur:

#### Artikel 1.

Deckers C, Schreuder BH, Hannink G, de Rooy JW, van der Geest IC. **Radiologic follow-up of untreated enchondroma and atypical cartilaginous tumors in the long bones.** J Surg Oncol. 2016 Dec;114(8):987-991. doi: 10.1002/jso.24465. Epub 2016 Oct 3.

#### Artikel 2.

Sampath Kumar V, Tyrrell PN, Singh J, Gregory J, Cribb GL, Cool P. **Surveillance of intramedullary cartilage tumours in long bones.** Bone Joint J. 2016 Nov;98-B(11):1542-1547.

#### Artikel 3.

Herget GW, Strohm P, Rottenburger C, Kontny U, Krauß T, Bohm J, Sudkamp N, Uhl M. **Insights into Enchondroma, Enchondromatosis and the risk of secondary Chondrosarcoma. Review of the literature with an emphasis on the clinical behaviour, radiology, malignant transformation and the follow up.** Neoplasma. 2014;61(4):365-78. doi: 10.4149/neo\_2014\_046.

#### Artikel 4.

Parlier-Cuau C, Bousson V, Ogilvie CM, Lackman RD, Laredo JD. **When should we biopsy a solitary central cartilaginous tumor of long bones? Literature review and management proposal.** Eur J Radiol. 2011 Jan;77(1):6-12. doi: 10.1016/j.ejrad.2010.06.051.

### Anden Litteratur:

Bui KL<sup>1</sup>, Ilaslan H, Bauer TW, Lietman SA, Joyce MJ, Sundaram M. **Cortical scalloping and cortical penetration by small eccentric chondroid lesions in the long tubular bones: not a sign of malignancy?** Skeletal Radiol. 2009 Aug;38(8):791-6. doi: 10.1007/s00256-009-0675-0. Epub 2009 Mar 11.

Chung BM<sup>1</sup>, Hong SH<sup>2</sup>, Yoo HJ<sup>3</sup>, Choi JY<sup>3</sup>, Chae HD<sup>3</sup>, Kim DH<sup>4</sup>. **Magnetic resonance imaging follow-up of chondroid tumors: regression vs. progression.** Skeletal Radiol. 2017 Dec 3. doi: 10.1007/s00256-017-2834-z. [Epub ahead of print]

Crim J<sup>1</sup>, Schmidt R<sup>2</sup>, Layfield L<sup>3</sup>, Hanrahan C<sup>4</sup>, Manaster BJ<sup>4</sup>. **Can imaging criteria distinguish enchondroma from grade 1 chondrosarcoma?** Eur J Radiol. 2015 Nov;84(11):2222-30. doi: 10.1016/j.ejrad.2015.06.033. Epub 2015 Jul 17.

Ferrer-Santacreu EM<sup>1</sup>, Ortiz-Cruz EJ<sup>2</sup>, Díaz-Almirón M<sup>3</sup>, Pozo Kreilinger JJ<sup>4</sup>. **Enchondroma versus Chondrosarcoma in Long Bones of Appendicular Skeleton: Clinical and Radiological Criteria-A Follow-Up.** J Oncol. 2016;2016:8262079. doi: 10.1155/2016/8262079. Epub 2016 Feb 23.

Geirnaerdt MJ<sup>1</sup>, Hermans J, Bloem JL, Kroon HM, Pope TL, Taminiau AH, Hogendoorn PC. **Usefulness of radiography in differentiating enchondroma from central grade 1 chondrosarcoma.** AJR Am J Roentgenol. 1997 Oct;169(4):1097-104.

Kendell SD<sup>1</sup>, Collins MS, Adkins MC, Sundaram M, Unni KK. **Radiographic differentiation of enchondroma from low-grade chondrosarcoma in the fibula.** Skeletal Radiol. 2004 Aug;33(8):458-66. Epub 2004 Jun 23.

Nottrott M<sup>1</sup>, Harges J, Gosheger G, Andreou D, Henrichs M, Streitbueger A. **[Benign cartilage tumors. What should I do with incidental findings?]. [Article in German]** Unfallchirurg. 2014 Oct;117(10):905-14. doi: 10.1007/s00113-014-2578-3.

Stomp W<sup>1</sup>, Reijnierse M<sup>2</sup>, Kloppenburg M<sup>3,4</sup>, de Mutsert R<sup>4</sup>, Bovée JV<sup>5</sup>, den Heijer M<sup>4</sup>, Bloem JL<sup>2</sup>; NEO study group. **Prevalence of cartilaginous tumours as an incidental finding on MRI of the knee.** Eur Radiol. 2015 Dec;25(12):3480-7. doi: 10.1007/s00330-015-3764-6. Epub 2015 May 21.

Zamora T<sup>1</sup>, Urrutia J<sup>1</sup>, Schweitzer D<sup>1</sup>, Amenabar PP<sup>1</sup>, Botello E<sup>2</sup>. **Do Orthopaedic Oncologists Agree on the Diagnosis and Treatment of Cartilage Tumors of the Appendicular Skeleton?** Clin Orthop Relat Res. 2017 Sep;475(9):2176-2186. doi: 10.1007/s11999-017-5276-y. Epub 2017 Feb 15.